Aus dem pathologisch-anatomischen Institut der Universität Basel
(Vorsteher: Prof. Dr. W. Gerlach)
Arbeit unter Leitung von Prof. Dr. A. Werthemann

Zur Frage der sogenannten Reticulo-Endotheliosen und des Retothelsarkoms

Inaugural-Dissertation

zur Erlangung der Doktorwürde
der Medizinischen Fakultät der Universität Basel

vorgelegt von

HERMAN I. LANDOW

aus

Stamford, Conn.
(U. S. A.)

STETTEN/BASEL 1937
BUCHDRUCKEREI KARL SCHAHL

Von der Medizinischen Fakultät Basel genehmigt

auf Antrag von Herrn Professor Dr. A. WERTHEMANN

Tag der Promotion: 23. Januar 1937

R. UNIV.
BIBLIOTHEEK
LEIDEN

In seiner letzten zusammenfassenden Arbeit über die Lympho-granulomatose und die Reticuloendotheliose geht C. Sternberg auf eine Gruppe von Krankheitsprozessen ein, welche in ihrem Formenkreis und ihrer Abgrenzung noch immer umstritten sind. Zunächst stehen sich die Anhänger der trialistischen Auffassung der Abstammung der Blutzellen, und diejenigen der dualistischen gegenüber. Die ersteren (Schilling, Ewald, Letterer u. a., zitiert bei Sternberg) vertreten die Ansicht, daß neben der myeloischen und lymphatischen Reihe das reticuloendotheliale System als 3. Gruppe selbständig und systematisch erkranken könne, und daß also eine leukaemische Reticulose analog der Myelose und Lymphadenose bestehen könne, wobei auch Formen sogenannter aleukaemischer Reticulosen und blastomatöser Reticulo-Sarkomatosen auftreten können. Diese Gruppe von Forschern betrachtet auch das reticulo-endotheliale System als Bildungsstelle der Monozyten.

Diesen Standpunkt lehnen Naegeli und Sternberg (s. bei Sternberg) ab mit der Begründung, die Monozyten seien Abkömmlinge des myeloischen Systems und hätten mit dem RES. nichts zu tun. Sodann wendet sich Sternberg besonders gegen die Verallgemeinerung des Begriffes Reticuloendotheliose, unter welchem heutzutage die verschiedenartigsten Prozesse, die an sich miteinander nichts zu tun haben, vereinigt würden. Sternberg trennt im wesentlichen die im Schrifttum in dieser Gruppe vereinigten Beobachtungen in zwei Formenkreise:

1. Die infektiös bedingten sogenannten Reticuloendotheliosen, zu denen die an sich ziemlich charakteristischen Fälle bei Kindern und sehr ähnlichen Zuständen bei Erwachsenen zu rechnen sind, Krankheitsfälle, die in der Regel akut verlaufen, d. h. selten länger als 10 Wochen dauern und klinisch die Zeichen eines septischen Krankheitsbildes aufweisen. Die weißen Blutkörperchen können dabei wesentlich vermehrt sein, bald sind jedoch auch die Lymphozyten vermehrt, bald endlich die Monozyten. Nicht selten

wird das Krankheitsbild begleitet von einer Purpura haemorrhagica. Pathologisch-anatomisch wird Milztumor, Vergrößerung einzelner oder Gruppen von Lymphdrüsen gefunden, und mikroskopisch stehen diffuse oder knötchenförmige Wucherungen der Reticulumzellen und der Endothelien des lymphatischen Gewebes im Vordergrund. Aetiologisch handelt es sich fast immer um eine bakterielle Infektion, obgleich der bakterielle Befund nur selten erhoben werden konnte. Sternberg betont, daß die Proliferation des RES. nicht das Wesen dieses Krankheitsprozesses ausmache, weshalb er grundsätzlich die Bezeichnung „Reticuloendotheliose" für diese Fälle ablehnt.

2. Faßt Sternberg eine große Gruppe anderer sogenannter Reticuloendotheliosen zusammen, welche nach seiner Ansicht ein Durcheinander akut oder chronisch verlaufender Krankheiten darstellt, deren Gemeinsamkeit einzig auf der Proliferation des RES. beruht, welche aber die verschiedensten Grade zeigen kann, indem sie bald auf einzelne Organe diffus oder knötchenförmig, schwächer oder stärker generalisiert sein kann. Aus diesem Grunde hält es Sternberg nicht für angezeigt, ganz verschiedenartige Prozesse, nur weil ihnen eine Wucherung des RES. zugrunde liegt, unter den gemeinsamen Begriff der Reticuloendotheliosen zusammenzufassen.

1930 hat nun Roulet Gewächse der Lymphknoten beschrieben, welche er von den Reticulumzellen herleitet, und welche er in seiner ersten Arbeit nach folgenden Gesichtspunkten einteilte:

1. Unreife Formen: Diese bestehen aus großzelligen Wucherungen von Reticulumzellen ohne endotheliomartige Bildungen, sind synzytial angeordnet und zeigen häufig vakuoläres Protoplasma und stäubchenartig zerstreutes Chromatin.

2. Reife Formen: Diese neigen zur Bildung eines Netzes von argentophilen Fasern. Die Zellen sind polymorph und neigen zu Riesenzellbildungen nach Art Sternberg'scher Riesenzellen, die argentophilen Fasern neigen zur Kollagenisierung.

3. Kombinierte Formen: Die Geschwulst verbindet sich mit einer leukaemischen oder lymphogranulomatotischen Erkrankung, sodaß besonders die Differentialdiagnose gegenüber tumorförmiger Lymphogranulomatose größte Schwierigkeiten bereiten kann. Die Lymphdrüsengruppen der oberen Körperhälfte sind hauptsächlich befallen. In den meisten Fällen finden sich in der Milz keine Veränderungen; Metastasen wurden 1 Mal in der Leber gefunden.

In einer weiteren Publikation teilt Roulet Fälle mit, bei denen unter anderem die Gaumenmandeln zum Ausgangspunkt der Geschwülste wurden, und bei denen im Gesamten der Krankheitsverlauf ein viel bösartigerer war, als in seinen früher mitgeteilten Beobachtungen. Weiterhin wurden Fälle beschrieben mit einer mehr systemartigen Ausbreitung, oder systematisiertem Befallensein von Organgruppen, wobei besonders auch das klinische Verhalten eigenartig ist und sich in die von Sternberg geschilderten Gruppen von Reticulosen einreihen läßt. Roulet betont, daß es offenbar auch „im Bereich der Reticulosen Übergangsformen von rein hyperplastischen Systemerkrankungen zu gleichartigen, geschwulstmäßigen, örtlich beschränkten Wucherungen" gibt, ganz analog den leukaemischen, aleukaemischen Lymphadenosen und dem Lymphosarkom. Besonders bedeutsam ist der Fall, wo zunächst vier Jahre vor dem Tod eine Leukaemie bestand, welche durch Bestrahlung zum Abheilen gebracht werden konnte, wo sich aber nachträglich ein Retothelsarkom entwickelte.

Charakteristisch für die Retothelsarkome ist ihr zelliges Netzwerk, wobei sich die Retothelien dem faserigen Fibrillennetz anpassen, während bei den Endotheliomen fast immer die Neigung der Geschwulstzellen, Hohlräume zu begrenzen, besteht Im folgenden möchten wir eingehend einen Fall beschreiben, welcher uns ebenfalls offenbar den Übergang einer generalisierten Reticuloendotheliose in ein Retothelsarkom zeigt. Dabei bereitet allerdings die Deutung des Zellbildes der Wucherungen in den Wirbelkörpern Schwierigkeiten, und namentlich hielt es schwer, den Ausgangspunkt der weitgehend generalisierten Wucherung zu bezeichnen.

Es handelt sich um eine 55-jährige Hausfrau aus Sierenz im Elsaß. Aus der persönlichen Anamnese geht hervor, daß die Patientin einige Wochen vor ihrem Basler Spitaleintritt am 7. August 1934 wegen eines Fibromyoma uteri operiert wurde. Seit der Operation besteht Asthenie, Erbrechen und Abmagerung. Im linken Unterbauch konstatierte der einweisende Arzt einen Tumor, wahrscheinlich die Milz. Die Patientin ist sehr schwach und kann kaum selbst Auskunft geben. Sie klagt über Schmerzen im Unterleib und könne nichts mehr essen. Der Stuhl sei sehr angehalten, der Urin dunkel, sie löse sehr wenig. Aus der sehr genauen Krankengeschichte, die wir Herrn Prof. Dr. R. Staehelin, Direktor der medizinischen Klinik, bestens verdanken, geht folgendes hervor: An mehreren aufeinander folgenden Tagen wurde ein genauer Blutstatus aufgestellt. Dabei ist zu sagen, daß eine schwere Anaemie besteht, wobei der Haemoglobingehalt zwischen 53/107 und 35/107 schwankt, die Erythrozyten zwischen 2,4 und

1,84 Mill., der Färbeindex zwischen 1,29 und 0,92. Die Leukozytenzahl war anfänglich 10400, dann 9600. Davon waren bei der Untersuchung vom 14. August 1934: 41,0 % Segmentkernige, 6,3 % Stabkernige, 3,3 % Myelozyten, 0,0 % Eosinophile, 0,3 % Basophile, 31,7 % Lymphozyten, 15,3 % Plasmazellen und 2,0 % Monozyten. Die Blutplättchen waren sehr spärlich, einzelne rote Blutkörperchen sehr polychromatisch. Auf 100 Zellen 2,3 Normoblasten, leichte Anisozytose und Poikilozytose; die Erythrozyten etwas vakuolär. Die Senkungsreaktion nach Westergreen betrug in der 1. Stunde 160 mm, in der 2. 162 mm und nach 24 Stunden 165 mm. Bilirubin- und Harnstoffgehalt des Blutes normal. Die Diazoreaktion im Serum indirekt und direkt schwach positiv, die Takatareaktion im Serum schwach positiv. Die Wassermann'sche Reaktion war negativ. Im Urin fand sich Eiweiß in Spuren. Keine Bence-Jones'schen Eiweißkörper! Im Stuhl war die Benzidinreaktion immer stark positiv. Temperatursteigerungen waren auf der medizinischen Klinik Basel nur abends zu konstatieren und zwar im Maximum 37,4°.

Bei der körperlichen Untersuchung fiel die starke Kachexie der Patientin auf. Auf der rechten Gaumenmandel findet sich ein stecknadelkopfgroßer, schmierig belegter Defekt mit gezackten Rändern. Die Wirbelsäule zeigt in Höhe des 10. bis 12. Brustwirbels eine spitzwinklige Knickung nach hinten, die weder druck- noch klopfempfindlich ist. Im Röntgenbild zeigt sich, daß der 11. Brustwirbel vollkommen zerstört ist. Die Leber ist vergrößert, fühlt sich sehr derb an. Die Milz ist sehr stark vergrößert, ebenfalls sehr derb. Sie reicht beinahe bis zum Becken. Auf der Lunge ist ein Befund nicht zu erheben. Das Herz links etwas vergrößert. Auf dem ganzen Herzen hört man ein lautes systolisches Geräusch. Der Blutdruck beträgt 150/75. Die Untersuchung des Nervensystems ergab an den oberen Extremitäten angedeutete Reflexe.

Am letzten Tage des Spitalaufenthaltes in Basel traten Hautblutungen auf und es zeigt sich in der rechten Inguinalgegend ein erbsengroßer, blau verfärbter, ziemlich weicher Knoten, der exstirpiert und vom pathologischen Institut mikroskopisch untersucht wurde.

Der damalige Untersuchungsbefund lautete folgendermaßen:

„Die beiden etwa linsengroßen, derben, graurötlich verfärbten Bröckelchen sind schwer zu beurteilen, da nirgends ein größerer Übersichtsschnitt untersucht werden kann und da außerdem die Bröckelchen sehr stark gequetscht sind. Es liegen Gewebsstücke vor, die eine diffuse starke Durchblutung aufweisen und in denen z. T. Muskelfasern und Bindegewebe sowie Fettgewebe nachzuweisen ist. Ganz diffus in den Bröckeln eingestreut finden sich Zellelemente, die meistens eine rundliche bis ovale Form annehmen und stark chromatinhaltige Kerne aufweisen. An ganz vereinzelten Stellen kommen Kernpyknosen vor, auch doppelkernige Zellen sind vorhanden. Einzelne der Zellen zeigen auch Einschlüsse. In den Blutbahnen sind diese Zellformen nicht nachzuweisen, allerdings ist wegen der erwähnten Quetschung dieser Befund nicht sicher nachzuweisen. Es handelt sich um einen mesenchymalen Tumor, der offenbar diese umschriebenen kleinen Metastasen gesetzt hat. Bei Eisenfärbung ist ganz wenig Haemosiderinpigment an einzelnen Stellen abgelagert. Diagnose: Metastase eines kleinzelligen Sarkoms (Material sehr spärlich)".

Bevor der Klinik dieser mikroskopische Befund bekannt war, konnte eine Diagnose mit Sicherheit nicht gestellt werden. Es wurde angenommen, daß es sich entweder um eine atypisch verlaufende Blutkrankheit handelte, wobei das Blutbild noch am ehesten zu einer perniciösen Anaemie passen würde, wobei jedoch einzelne Hauptsymptome fehlen; oder aber ein Tumor des Magen-Darmtraktus, für welchen einigermaßen der Blutgehalt der Faeces sprechen könnte, obwohl sonst kein Anhaltspunkt bestand. Am 14. Aug. 1934 wurde die Patientin wieder nach Sierenz verlegt. Dort ist sie am 20. August 1934 gestorben. Wir verdanken es der Liebenswürdigkeit von Herrn Dr. Marzolf, daß noch am selben Tag im Spital Sierenz die Sektion hat durchgeführt werden können.

Auszug aus dem Sektionsprotokoll: N. 683/34, Obduzent Prof. Dr. Werthemann.

Mittelgroße Leiche einer älteren Frau von leicht gelblicher Hautfarbe und zahlreichen flächenhaft ausgebreiteten stecknadelkopf- bis erbsgroßen purpuraähnlichen Blutungen, besonders im Bereich beider Oberschenkel, des Bauches und im Bereich der Brust. Ferner an beiden Armen und auch am Hals. Im Zahnfleisch finden sich ebenfalls ausgedehnte Blutungen, desgleichen eine Blutung im Bereich des rechten Oberlides. Am rechten Arm findet sich außen etwa handbreit unter dem Schultergelenk ein derbes größeres Haematom. Zwischen Nabel und Symphyse findet sich eine 17 cm lange ältere Operationsnarbe (Myomoperation). In der rechten Inguinalgegend eine frische, durch Knopfnähte zusammengehaltene Excisionsstelle (vgl. Probeexcision). Über der Symphyse findet sich eine zweite, leicht nach oben konkave 13 cm lange Operationsnarbe. Am Nabel ein kleiner Bruch. Das subkutane Fettgewebe spärlich.

Situs der Bauchhöhle: Das große Netz ist in der rechten Adnexgegend verwachsen. Im Peritoneum und im Gekröse zahlreiche Blutungen. Außerdem größere Geschwulstknoten im Mesenterium. Der Magen mittelgroß. Die Leber überragt den Rippenbogen nicht. Die Milz ist von Netz überdeckt, sie ist sehr groß, von düsterroter Farbe, die Konsistenz eher etwas weich. Besonders der obere Pol ist stark verwachsen. Im Bereich der Blutungen des Gekröses sind Geschwulstknoten zu tasten. Die Schnittfläche solcher Knoten zeigt dunkelrote, bisweilen auch etwas gelblichweiße Farbe. Die Leber ist mit dem Zwerchfell verwachsen.

Situs der Brustorgane: Die Lungen sind stark gebläht, berühren sich in der Mittellinie, die rechte Lunge ist verwachsen. Die linke Lunge ist frei. In der Pleura- und Pericardhöhle etwas sanguinolente Flüssigkeit. Auf dem Herzbeutel zahlreiche Ekchymosen.

Das Herz enthält dunkelrotes, flüssiges Blut. Das Herz entspricht der Größe der Faust der Leiche. Auf dem Epicard zahlreiche Ekchymosen sowie da und dort einige kleine knotenförmige Erhebungen, die auf Schnitt von dunkelroter und teilweise grauweißlicher Farbe sind. Die Tricuspidalis zeigt ganz zarten Schließungsrand, das Endocard besonders rechts zeigt zahlreiche Blutungen. Übriger Klappenapparat zart. Kranzgefäße zartwandig. Herzmuskel blaß, bräunlich, mit einigen herdförmigen Schwielen.

Rechte Lunge hochgradig gebläht, Lappung richtig, Pleura spiegelnd. Auf der Schnittfläche das Gewebe blaß, vermehrt lufthaltig, mit bräun-

lichen Flecken, sonst ohne herdförmige Veränderungen. Die Hiluslymphdrüsen sind klein, anthrakotisch, ohne Veränderungen.

Die linke Lunge richtig gelappt, es finden sich auf der Schnittfläche mehrere rötliche Flecken sowie Ekchymosen der Pleura. Im Unterlappenbronchus findet sich auf der Schleimhaut ein erbsengroßer, in die Lichtung hineinragender Knoten. Hiluslymphdrüsen nur wenig anthrakotisch, nicht vergrößert, und ohne fremde Einlagerungen.

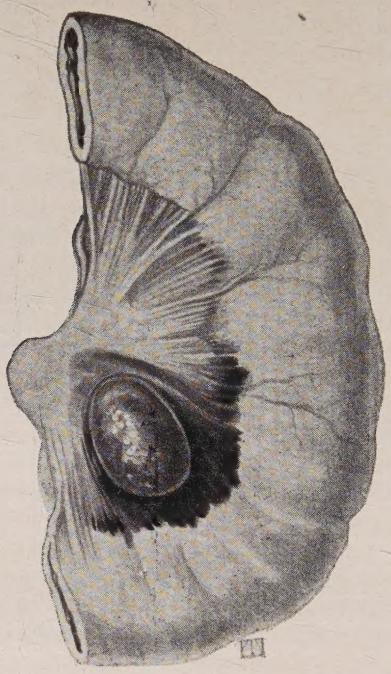

Abbildung 1.

Darmschlinge mit Mesenterialtumor: Scharf-begrenzter haselnußgroßer Geschwulstknoten im Mesenterium einer Darmschlinge. Flächenhafte Blutung im Gekröse, die bis zur Darmwand reicht. (Zeichnung nach dem Sammlungspräparat).

Halsorgane: Speiseröhre o. B. Die Tonsillen sind beide klein, zerklüftet; aus der rechten lassen sich Pfröpfe ausdrücken. Die rechte Tonsille ist etwas schmutzig schwärzlich verfärbt. Im Zungenrand kleine Blutungen. In der Luftröhre etwas schaumiger Inhalt. Die Schleimhaut der Luftwege blaß, ohne herdförmige Veränderungen. Die epibronchialen wie auch die Bifurkationsdrüsen sind klein, nur wenig anthrakotisch. Schilddrüse klein, enthält aber im linken Lappen einen dunkelroten, etwa kirschgroßen Knoten, desgleichen finden sich Knoten im rechten Lappen. Brustaorta ist im großen und ganzen zart, kaum fleckig.

Die Leber ist deutlich vergrößert (1750 gr) und zeigt auf der Oberfläche an mehreren Stellen dunkelrote, unscharf begrenzte, erbsen- bis kirschkerngroße Flecken. Im ganzen ist das Lebergewebe eher blaß. Auf der Schnittfläche finden sich unter der Kapsel und auch im Innern mehrere kleinere, stecknadelkopfgroße bis erbsengroße sowie ein fast kastaniengroßer Herd, welcher sich namentlich im Verzweigungsgebiet der Pfort-

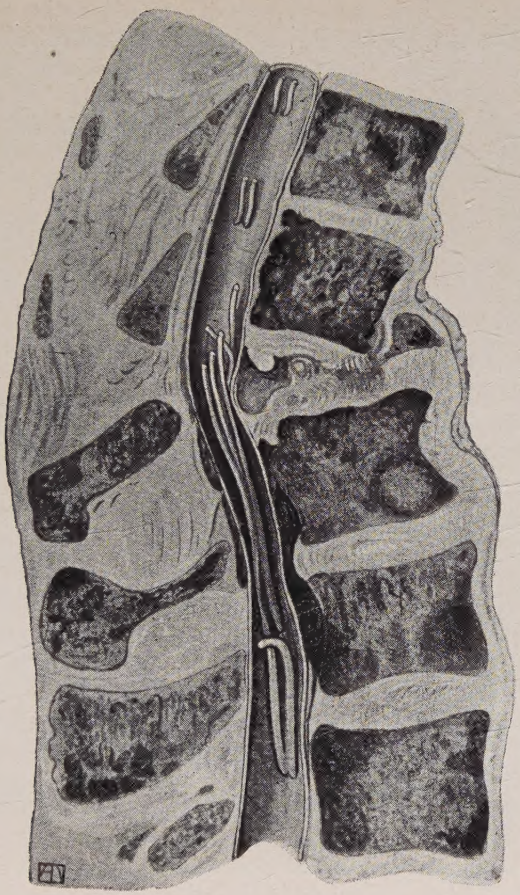

Abbildung 2.

Sagittalschnitt durch 11. Brust- bis 4. Lendenwirbelkörper inkl. Deutlicher Gibbus mit Resten des infolge Tumordurchwachsung zusammengebrochenen L. 1. Rundlicher Knoten vorn unten in L. 2 und Fleckung in allen Wirbelkörpern. Flächenhafte Blutung im Duralsack entlang L. 2 und L. 3.

ader findet und am Hilus auch auf den Gefäßstrang sich fortsetzt. Diese größeren und kleineren Geschwulstherde zeigen dunkelrote Farbe und sind im ganzen ziemlich scharf gegen das übrige Lebergewebe abgesetzt. Dasselbe zeigt einen leichten ikterischen Farbton. Aus dem Choledochus läßt sich dunkelbräunliche, fadenziehende Galle ausdrücken.

Die Milz ist beträchtlich vergrößert (615 gr). Sie ist an mehreren Stellen flächenhaft mit dem Zwerchfell verwachsen. Sie fühlt sich im ganzen eher etwas weich an, es finden sich Verwachsungen am oberen Pol mit dem Zwerchfell sowie auch der Fläche mit dem linken Leberlappen. Die Oberfläche ist im großen und ganzen glatt. An der Unterfläche sind einige kleine, derbe Knötchen von grauroter Farbe zu sehen. Auf der Schnittfläche ist das Milzgewebe eigenartig fleischig graurot, ohne richtige Zeichnung, die Pulpa nicht abstreifbar. Malpighi'sche Körperchen da und dort als unscharfe weißliche Flecken zu erkennen. Im großen und ganzen ist die Schnittfläche ziemlich gleichmäßig diffus verändert, eigentliche herdförmige Einlagerungen sind nur undeutlich zu erkennen, sie liegen da und dort unter der Kapsel und zeigen etwas intensivere graugelbe Farbe. In der Milzkapsel, ebenso wie in der Leberkapsel finden sich zahlreiche feinste Ekchymosen und feinste flohstichartige Blutungen.

Die Nieren sind mittelgroß, die Faserkapsel gut abzulösen. In der Oberfläche einige Blutpunkte zu sehen, im übrigen das Gewebe blaß. Rinde und Mark nicht verschmälert. Fremde Einlagerungen mit bloßem Auge nicht zu sehen. Nierenbeckenschleimhaut zeigt rechts einige Ekchymosen, sonst ist sie ganz zart. Ureteren schlank.

Beckenorgane: In der Harnblasenschleimhaut finden sich flächenhafte Blutungen, die Schleimhaut etwas gerötet. Uterus operativ entfernt. Im Peritoneum des Douglas nirgends Tumorgewebe. Mastdarm o. B. Am Anus unten ein kleines Geschwür.

Die paraaortalen Lymphdrüsen sind nicht vergrößert.

Magen-Darmkanal: Wurmfortsatz verwachsen, obliteriert. Dickdarm o. B. Dünndarm gut zusammengezogen, Serosa überall spiegelnd. Im Gekröse finden sich zahlreiche Blutungen von flächenhafter Ausdehnung. Hier finden sich ebenso wie im Bereich des Pankreasschwanzes dunkelrote, ziemlich scharf begrenzte bis haselnußgroße Knoten, die auf der Schnittfläche dunkelrote Farbe zeigen und etwas schwammigen Bau erkennen lassen. (Vgl. Abbildung 1).

Die Wirbelsäule zeigt im unteren Brustteil deutliche Abknickung mit Gibbusbildung nach hinten. Der unterste Lendenwirbelabschnitt zeigt leicht lordotische Krümmung nach vorne. Es wird dieses ganze Wirbelsäulenstück herausgenommen, zuerst fixiert und dann sagittal aufgesägt. Hierauf ergibt sich (vgl. Abbildung 2), daß der erste Lendenwirbelkörper fast vollkommen zerstört ist, so daß sich der 12. Brust- und der 2. Lendenwirbelkörper berühren. Dabei ist nach hinten gegen den Rückenmarkskanal zu ein größerer Rest des keilförmig eingebrochenen 1. Lendenwirbelkörpers verschoben. Auf der Schnittfläche zeigen die Wirbelkörper eigenartige Fleckung von graugelblicher und grauroter Farbe. Dabei finden sich stellenweise rundliche, (z. B. im 2. Lendenwirbelkörper) sowie mehr flächenhaft ausgebreitete Einlagerungen, die als Geschwulstgewebe gedeutet werden können. Im Duralsack finden sich ebenfalls flächenhafte Blutungen. (Vgl. Abbildung 2).

In der einen Femurdiaphyse findet sich ein stark gerötetes, kaum gemischtes Knochenmark. Der Knochen selber ist aber im ganzen eher hart.

Schädelsektion wurde nicht gestattet.

Mikroskopische Untersuchung.

Milz: In der Milz lässt sich zunächst schon bei Lupenvergrösserung ein vollkommener Umbau erkennen, indem die Malpighi'schen Körperchen nur noch an ganz vereinzelten Stellen sicher abgegrenzt werden. Im allgemeinen besteht das Milzge-

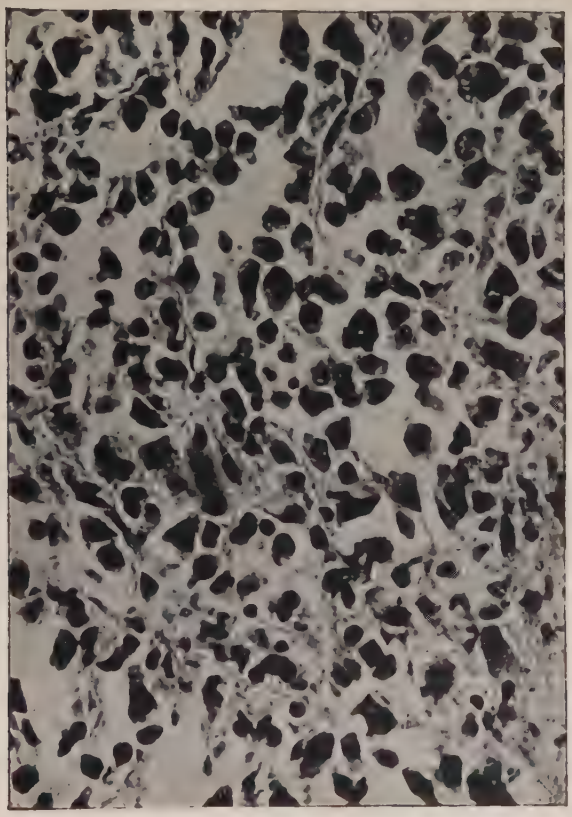

Abbildung 3.

(Periplan 8×, Apochromat 4 mm, Balg 32 cm, Vergr. ca. 400×).

Milz: Das gewucherte Reticulum umschließt Gruppen von Tumorzellen, wobei die einzelnen Zellen von feinen Fäserchen umgeben sind. Die Zellen sind meist rund oder polygonal, hie und da einige kleine Rundzellen. Deutliche Kernpyknose.

webe aus diffus gewucherten Geschwulstelementen, die z. T. noch andeutungsweise die erweiterten Sinus auszukleiden scheinen, z. T. jedoch in diffuser Hyperplasie erscheinen. Dadurch wird im ganzen das Milzgewebe diffus verändert und gänzlich um-

gebaut. Die Geschwulstzellen bestehen nun aus ziemlich polymorphen Elementen, die im großen und ganzen einen spindelförmigen Eindruck machen. Dabei ist das Protoplasma bald deutlich polygonal angeordnet, bald mit Andeutungen von Ausläufern versehen, bald ziemlich rundlich. Auch die Kerne zeigen recht grosse Verschiedenheiten, wobei namentlich die Kernpyknosen besonders auffallend sind. Vielerorts lassen sich atypische Mitosen erkennen. Bald sind die Kerne oval bis rundlich, bald sind sie eher chromatinarm und eingedellt. Ganz allgemein ist zu sagen, daß das Reticulum ebenfalls gewuchert ist und bald Gruppen von Tumorzellen umschließt, bald findet sich jede einzelne Zelle von feinen Fäserchen umringt. An manchen Stellen lassen sich Riesenzellbildungen erkennen, die bisweilen den Typus Sternberg'scher Riesenzellen erkennen lassen, bisweilen auch Megakariozyten ähnlich sehen. In den subkapsulären Bezirken sind flächenhafte Blutungen zu sehen und da und dort finden sich auch in den Gefässen ausgesprochene Tumorbezirke. Es lässt sich überhaupt feststellen, daß die Geschwulst im allgemeinen enge Beziehungen zu den Sinus zu haben scheint. Da und dort finden sich Bezirke, in denen reichlich kleine Rundzellen vorkommen, welche möglicherweise von Malpighi'schen Körperchen stammen. (Vgl. Abbildung 3).

Leber: Hier finden sich fast überall in der Glisson'schen Scheide mehr oder weniger diffus angeordnete Infiltrate, welche aus ähnlichen Zellen bestehen wie sie in der Milz gefunden wurden. Es handelt sich dabei auch wieder um kleinere und größere, vorwiegend spindlige bis runde Tumorelemente, die durch ihre Polymorphie und ihre pyknotischen Kerne auffallen. Atypische Mitosen und mehrkernige Riesenzellen etwa vom Typus der Sternberg'schen Riesenzellen lassen sich ziemlich reichlich auffinden. Im allgemeinen bilden die Infiltrate keine eigentlichen Knötchen, sondern sind mehr diffus ausgebreitet. Doch machen die aufgefundenen Zellelemente durchaus den Eindruck von Tumorzellen. Das Lebergewebe wird in der Umgebung dieser Infiltrate z. T. zum Untergang gebracht, wobei ein deutliches infiltratives Wachstum der Tumorelemente zu konstatieren ist. Im übrigen zeigt das Lebergewebe reichlich Ablagerung von Gallepigment und Gallethromben in Gallekapillaren. Auch sind die Leberzellen verfettet und trüb geschwollen. An der Leberunterfläche findet sich ein geschlossener Knoten, in welchem die Geschwulstelemente in den Maschen eines grobreticulären Netzes

eingelagert sind. Zwischen den einzelnen Zellen finden sich feine Reticulumfasern. An solchen Stellen ist es zu ausgedehnten Blutungen im Knoten gekommen und da und dort sehen die Geschwulstbildungen aus wie bei Kavernomen, wo scheinbar die Geschwulstelemente Bluträume endothelartig auskleiden. Jedoch läßt sich bei Versilberung des Reticulums zeigen, daß diese Bluträume nirgends Endothelauskleidung besitzen, sodaß nicht eine Geschwulst von Endothelien vorliegt, sondern man gewinnt den Eindruck, daß es in die Tumorknoten hineingeblutet hat.

Knochenmark:

a) Wirbelsäule: An verschiedenen untersuchten Stellen finden sich im Knochenmark, teils knotenförmig, aber unscharf begrenzte, teils diffuse großzellige Einlagerungen, deren genaue Analyse sehr schwierig ist. An einzelnen Stellen überwiegen mehr rundliche Elemente, die an Myeloblasten erinnern. Doch sind zwischen solchen rundlichen Zellen auch ziemlich reichlich spindelförmige Elemente vorhanden, welche den Zellen gleichen, wie sie in Milz und Leber bereits beschrieben wurden. Diese Zellen wirken z. T. als Osteoklasten und führen zu einem erheblichen Knochenabbau, der wie bereits im Sektionsprotokoll berichtet wurde, zu einem Zusammenbruch der Wirbelsäule im Bereich des 1. Lendenwirbels geführt hat. In einem weiteren Wirbelkörper findet sich ebenfalls schwerste herdförmige, tumorförmige Umwandlung fast der ganzen Markzone, dazwischen viele kleinzellige, rundliche Elemente mit pyknotischen Kernen, welche nicht als Reticulumzellen bezeichnet werden können und doch zum Geschwulstparenchym zu gehören scheinen. (Vgl. Abb. 4).

b) Femur: Auch im Femurmark sind ausgedehnte Geschwulstzellenherde zu finden. Dadurch wird das eigentliche blutbildende Gewebe bis auf geringe Reste verdrängt. An manchen Stellen sind zwar noch Inseln myeloischer Elemente bis zur Bildung reifer Polynukleären festzustellen, auch lassen sich vereinzelt Megakariozyten nachweisen, jedoch sicher vermindert. Abgesehen von den roten Blutkörperchen spielen nun die Hauptrolle wiederum große polymorphe Zellen von rundlicher bis spindliger Form, teilweise chromatinreichem, gekerbtem, teilweise rundem, teilweise pyknotischem Kern, Zellen, wie sie in Milz und Leber als Geschwulstelemente gefunden wurden. Daneben finden sich Blutungen. Bei spezifischen Färbungen ist ein zartes Reticulum im Bereich der Zellen wahrzunehmen. Dort wo eine myeloische

Tätigkeit noch vorhanden ist, ist die Oxydasereaktion positiv, die großen Geschwulstzellen sind jedoch nicht oxydasepositiv, auch in den übrigen daraufhin geprüften Organen nicht.

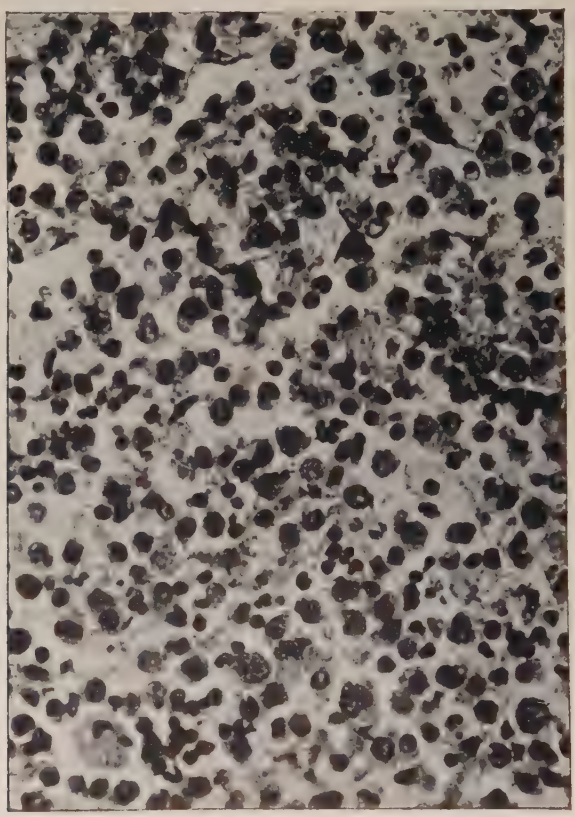

Abbildung 4.

(Periplan 8 ×, Apochromat 4 mm, Balg 32 cm, Vergr. ca. 400 ×).

Knochenmark: Große Rundzellen, teils mit pyknotischem, teils mit chromatinarmem Kern. Spärliche spindlige Elemente, aber viele kleine runde Tumorzellen vorhanden. Zartes Reticulum um die Zellen.

Die Lymphdrüsen: Schon bei der Sektion ist aufgefallen, daß im allgemeinen die Lymphdrüsen am Prozeß kaum beteiligt sind. Sie sind jedenfalls im ganzen makroskopisch nicht vergrößert. Ein Knoten im Mesenterium, der als große, dunkelrot gefärbte Metastase eines Tumors erschien (vgl. Abb. 1), zeigt große Ähnlichkeit mit dem in der Leber beschriebenen isolierten Knoten. Es findet sich nämlich eine auf den ersten Blick kavernomartig erscheinende Bildung, die aber bei besonderer Darstellung des Reti-

culums sich als eine Geschwulstbildung erweist, in die es geblutet hat, und daß die von Geschwulstzellen umschlossenen Blutungsbezirke keine echten Gefäßwucherungen darstellen. Die Geschwulstzellen bestehen nun im wesentlichen aus großen und kleineren polygonalen bis rundlichen, seltener spindligen Elemen-

Abbildung 5.

(Periplan 8×, Apochromat 4 mm, Balg 32 cm, Vergr. ca. 400×)

Mesenterialknoten: Deutliche Polymorphie der Zellen und Pyknose der Kerne. Mitosen. Feines Reticulum um die Zellen.

ten, die den Zellen entsprechen, wie sie in Leber und Milz angetroffen wurden und die zahlreiche atypische Mitosen erkennen lassen. Im Rand der Knoten sind Stellen, wo die Tumorzellen in Gruppen zusammenliegen, ohne scharfe Begrenzung und wo bei Faserfärbungen und Versilberungen zwischen den Zellen ein Reticulum dargestellt werden kann. (Vgl. Abb. 5 und 6).

Schilddrüse: Ganz ähnlich wie im Mesenterium ist ein größerer Knoten in der Schilddrüse gebaut, der sich vom übrigen Schilddrüsengewebe ziemlich scharf abhebt, jedoch möglicherweise im Zusammenhang steht mit lymphatischen Elementen im Schilddrüsenzwischengewebe. Auch hier kommen reichlich Riesenzellen und atypische Mitosen vor, bisweilen sind die Zellelemente auffallend klein.

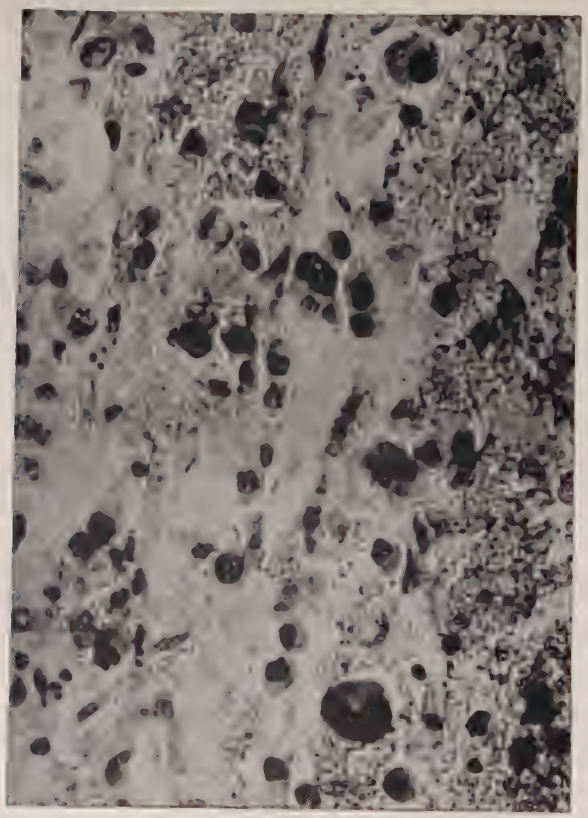

Abbildung 6.
(Periplan 8×, Apochromat 4 mm, Balg 32 cm, Vergr. ca. 400×)
Darmknötchen: Diffuse Blutung mit Tumorzellen darin zerstreut. Einige Riesenzellen zu sehen.

Niere: Zeigt in der Rinde dicht unter der Oberfläche kleinere, teils diffuse, kavernomartige, teils mehr knotenförmige Wucherungen von Zellelementen, wie sie in den verschiedensten bisher beschriebenen Organen aufgefunden wurden. Dabei sind große Strecken von Nierengewebe auch vollkommen frei. Nierenparenchym im ganzen stark trüb geschwollen.

Auch in der Nierenbecken- und Harnblasenschleimhaut finden sich kleinere Zellinfiltrate, sowie größere Blutungen, wobei die Zellinfiltrate ebenfalls den Charakter von Geschwulstzellen haben.

In der Bauchhaut, in der Zunge und in der Gegend des Anus finden sich Blutungsherde mit kleinen Geschwulstzellinfiltraten währenddem in den Tonsillen keine größeren Infiltrate zu finden sind.

Im Bereich eines größeren Bronchus finden sich ähnliche Geschwulstinfiltrate, meist von diffuser Anordnung, möglicherweise ebenfalls im Zusammenhang mit lymphatischen Elementen in dieser Gegend. Auch hier handelt es sich vorwiegend um größere polygonale, spindlige bis rundliche Zellen mit teilweise pyknotischem, teilweise gekerbtem und chromatinarmem Kern. Ein ähnlicher größerer Knoten mit starker Durchblutung findet sich neben dem Pankreas.

Fassen wir die makroskopischen und mikroskopischen Befunde zusammen, so läßt sich zunächst festhalten, daß einerseits die Wirbelsäule, andererseits die Milz am schwersten betroffen sind. Ferner finden sich diffuse geschwulstförmige Infiltrate in der Glisson'schen Scheide der Leber, die zu einer Gesamtvergrößerung der Leber auf 1750 gr geführt haben. Neben diesen diffusen Organveränderungen, die namentlich auch das Mark des Femurknochens betroffen haben, finden sich noch einige weitere mehr tumorförmige, stark durchblutete Geschwulstknoten, die bis Haselnußgröße erreichen, so im Mesenterium, in der Schilddrüse, neben dem Pankreas und an der Leberunterfläche. Kleine, an myeloische Metaplasien erinnernde Herde finden sich endlich in der Schleimhaut von Nierenbecken und Harnblase sowie in der Leber. Dagegen waren kaum verändert die Lymphdrüsen und die übrigen lymphatischen Apparate, wobei namentlich die Tonsillen praktisch als tumorfrei zu bezeichnen sind.

Die Deutung des ganzen Falles bereitete schon klinisch große Schwierigkeiten und auch die Analyse der tumorförmigen Wucherungen gibt Anlaß zu großen Schwierigkeiten.

In der Leber und in der Milz bieten die Geschwulstelemente das Bild von gewucherten reticulo-endothelialen Zellen und zeigen

bei ihrer starken Wucherungstendenz mit zahlreichen atypischen Mitosen das Bild des Retothelsarkoms, wie es namentlich Roulet ausführlich beschrieben hat.

In den Wirbelkörpern aber zeigen die ausgedehnten Geschwulstelemente, die sogar zu einem Zusammenbruch des 1. Lendenwirbelkörpers geführt haben, z. T. das Bild von myeloblastischen Elementen, namentlich wegen ihrer vorwiegend rundlichen Form. Es stellte sich nun für uns die Frage, ob ein primäres, sehr unreifes myeloblastisches Sarkom der Wirbelsäule mit Metastasierungen namentlich in Milz und Leber vorliegt, oder ob es sich um einen Fall von systematischer Reticulo-Endotheliose mit Übergang in Retothelsarkom handelt.

Um in dieser Frage eine Entscheidung herbeiführen zu können, muß noch einmal kurz der klinische Verlauf erwähnt werden. Dieser ist zunächst einmal gekennzeichnet durch seine rasche Entwicklung, wobei im Vordergrunde die starke Anaemie sowie eine haemorrhagische Diathese und endlich eine Gelbsucht stand. Im Urin konnte nur wenig Eiweiß nachgewiesen werden, namentlich war der Bence-Jones'sche Eiweißkörper nicht nachweisbar. Ferner ist zu betonen, daß irgend eine Infektionskrankheit in der Anamnese nicht verzeichnet ist, daß jedoch das ganze Krankheitsbild im Anschluß an die operative Entfernung eines Uterus myomatosus auftrat.

Wenn zunächst der makroskopische Sektionsbefund am ehesten für ein primäres myeloblastisches Sarkom der Wirbelsäule spricht, so kann diese Diagnose durch den mikroskopischen Befund nicht erhärtet werden. Dagegen bereitet auch die Auffassung, es handle sich um ein Retothelsarkom große Schwierigkeiten. Denn gewöhnlich handelt es sich bei den in der Literatur beschriebenen Fällen um Geschwülste, die primär in einer Lymphdrüse oder Lymphdrüsengruppe, den Tonsillen oder dem Mediastinum ihren Ausgangspunkt nehmen. In unserem Falle sind jedoch gerade die lymphatischen Organe fast vollkommen unbeteiligt.

Und trotzdem ist als wesentlichste Erscheinung des vorliegenden Falles die mehr oder weniger systemartige Wucherung der zum reticuloendothelialen System gehörenden Organe zu verzeichnen, wobei es sich um eine Wucherung von Geschwulstzellen handelt, welche am ehesten als Reticuloendothelien zu bezeichnen sind, und welche außerdem die typischen Charaktere bösartiger Geschwulstelemente aufweisen.

Da namentlich die blutbildenden Gewebe und insbesondere das Knochenmark von dem Prozeß betroffen sind, ist es zu einer starken Anaemie gekommen, wobei zuletzt nur noch 1840000 Erythrozyten und ein Färbeindex von 0,9 gefunden wurde, und wobei auch die Leukozytenzahl, die anfänglich noch leicht vermehrt war, dann auf 9600 zurückging. Auch sei bemerkt, daß bei einem fast vollkommenen Fehlen der Megakariozyten und bei starker Verminderung der Blutplättchen die schon bei Lebzeiten in Erscheinung getretene haemorrhagische Diathese verständlich wird. Ein Anhänger der trialistischen Auffassung der Abstammung der Blutzellen könnte diesen Fall auch als aleukaemische Reticulose bezeichnen, fanden sich doch die reticuloendothelialen Zellen in den ensprechenden Organen stark vermehrt, bei Fehlen einer leukaemischen, insbesondere monozytären Veränderung des strömenden Blutes.

Es ist aus dem Grunde äußerst schwierig, den Fall mit Sicherheit zu deuten, und auch der Vergleich mit verschiedenen Fällen ähnlicher Art, wie sie im Schrifttum niedergelegt sind, führt zu keinem endgültigen Ergebnis.

Wenn anfänglich der klinische Verlauf mehr demjenigen einer Blutkrankheit entsprach, so mußte noch zu Lebzeiten wegen des Auftretens der Geschwulstknoten in der Inguinalgegend an eine maligne Geschwulst gedacht werden. Auf Grund des Sektionsergebnisses und der mikroskopischen Untersuchung muß nun vor allem auch wegen des destruierenden Wachstums der Zellen in den Wirbelkörpern eine maligne Geschwulst angenommen werden, wobei es sich offenbar um eine systematisierte, bösartige Form der Reticuloendotheliose handelt. Dabei ist die Erkennung der Geschwulstzellen äußerst schwierig. Freilich läßt sich über den primären Ausgangspunkt nichts aussagen. Es sieht in unserem Falle vielmehr so aus, daß nach der Ansicht von Beneke diese Geschwülste gar nicht im eigentlichen Sinne metastasieren, sondern generalisierte Wucherungen des Reticulums darstellten. Freilich ist es in unserem Falle sowohl im Gekröse als besonders in der Schilddrüse zu eigentlichen tumorförmigen Metastasen gekommen und nicht nur zu einer diffusen systematischen Reticulose.

Auch Ungar glaubt in diesen Fällen nicht an einen Primärtumor mit Metastasen, sondern an eine diffuse Wucherung, wobei anzunehmen wäre, daß ein Übergang einer einfachen Hyperplasie des reticuloendothelialen Systems in ein Retothelsarkom

besteht. Ein ähnlicher Fall wurde von Ugrimow publiziert, bei welchem gleichzeitig neben einem mediastinalen Mischtumor in den typischen Organen eine sarkomatöse Reticulumzellenwucherung bestand.

Dunkel bleibt fast immer in diesen Fällen, warum es zu diesen Wucherungen von Retothelien kommt. Bisweilen entstehen sie zweifellos spontan, wie viele Sarkome und Carcinome, ohne daß ein Grund dafür angegeben werden könnte (Fälle von Foot und Cohen, einzelne Fälle von Roulet). Gelegentlich scheint ein äußerer Eingriff die Geschwulstbildung ausgelöst zu haben. So ist anamnestisch in unserem Falle vermerkt, daß unmittelbar vor Beginn der eigentlichen Krankheitssymptome ein Uterus myomatosus exstirpiert wurde. In einem Falle von Roulet trat die Retothelsarkomatose nach Röntgenbestrahlung wegen Leukaemie auf, im Falle von Gitins und Hawksley trat die Wucherung nach Exstirpation eines Ovarialtumors auf.

Sodann haben wir eingangs darauf hingewiesen, daß besonders bei Kindern nach Infektionen systematische Reticuloendotheliosen vorkommen, wir erinnern an die Fälle von Guizetti, Schultz, Wermbter und Puhl, Uher u. a.

In unserem Fall können wir, abgesehen von dieser Uterusexstirpation, kein Moment in der Anamnese namhaft machen, welches diese Retothelreaktion verständlich machen könnte. An Hand einiger Fälle hat nun Uehlinger versucht, diese Reticuloendotheliosen einzuteilen und er stellte folgende 4 Gruppen auf:

1. Speicherungsreticulosen
2. Infektiös-reaktive Reticulosen
3. Hyperplastische Reticulosen
4. Dysplastische Reticulosen

Oberling und Guérin (zitiert von Sternberg) wenden, wie vor allem Sternberg mitteilt, gegen diese Einteilung ein, daß sie sich auf verschiedene Grundlagen stütze, z. T. auf die Pathogenese, z. T. auf die Aetiologie, z. T. auf histo-pathologische Verhältnisse.

Auf Grund der von uns durchgeführten Untersuchungen müssen wir den von uns mitgeteilten Fall zu den blastomatösen Reticulosen rechnen.

Solche Retothelsarkome und auch infektiös-reaktive Reticuloendotheliosen sind zuweilen mit anderen krankhaften Prozessen vergesellschaftet. So haben Roulet und Richter Fälle beobach-

tet, wo gleichzeitig eine lymphatische Leukaemie bestand. Ausserdem bestehen auch Beziehungen zu Lymphogranulomatosen, was besonders Wihmann erwähnt. Nach der neuesten Arbeit von Sternberg ist es notwendig, diese blastomatösen Reticulosen von Lymphogranulomatosen, auch sogenannten atypischen, zu trennen.

An dieser Stelle sei noch ganz kurz die Frage gestreift, ob diese Retothelien eine Beziehung zur Monozytenbildung haben, d. h., ob sogenannte Monozytenleukaemien auf Reticuloendotheliosen zurück zu führen seien. Wir sagten schon, daß diese Frage stark umstritten ist und daß vor allem Naegeli einen Zusammenhang ablehnt. Klinisch waren in unserem Falle im strömenden Blute zwar Monozyten vorhanden, aber nicht in erheblicher Menge (2 %), jedenfalls bestand keinerlei leukaemisches Blutbild, nur anfänglich war eine leichtere Leukozytose feststellbar, die aber im Verlaufe der Krankheit vollkommen verschwand.

Zusammenfassung.

1. Es wird ein Fall von blastomatöser Reticulo-Endotheliose beschrieben, der charakterisiert war durch einen raschen klinischen Verlauf mit Zeichen schwerster Anaemie, haemorrhagischer Diathese und leichtem Ikterus.

2. An der Sarkomatose beteiligten sich besonders die Milz, die Leber und das Knochenmark, währenddem die Lymphdrüsen fast vollkommen frei blieben.

3. In den Wirbelkörpern zeigte die Wucherung destruierendes Wachstum und ist dort schwer differential-diagnostisch von einem multiplen Myelom abzugrenzen. An einzelnen Stellen des Körpers, insbesondere im Gekröse, neben dem Pankreas, an der Leberbasis und in der Schilddrüse zeigten sich tumorförmige und kavernomartige Geschwulstablagen, die aber im wesentlichen denselben Zelltypus zeigten wie in der Milz und in der Leber.

4. Die Geschwulstzellen waren, teils ausgesprochen polygonal mit pyknotischem Kern, teils deutlich spindlig, teils sphärisch und neigten zur Bildung von Riesenzellen, welche da und dort den Typus der Sternberg'schen Riesenzellen erkennen ließen.

5. Vor Beginn der eigentlichen Krankheit wurde die Patientin wegen eines Uterus myomatosus operiert.

Es ist mir eine angenehme Pflicht, meinem hochverehrten Lehrer Herrn Prof. Dr. A. Werthemann, für die gütige Überweisung der Arbeit, sowie für die freundlichen Ratschläge meinen besten Dank auszusprechen.

Literaturverzeichnis.

1. Beneke: Virchows Archiv, 286. 693, 1932.
2. Foot und Cohen: Am. J. Path., X, 81, 1934.
3. Gittins und Hawksley: J. Path. u. Bakt., 36, 115, 1933.
4. Guizetti: Virchows Archiv, 282, 195, 1931.
5. Richter: Am. J. Path., 285, July 1928.
6. Roulet: Virchows Archiv, 286, 702, 1932.
7. Roulet: Virchows Archiv, 277, 15, 1930.
8. Schultz, Wermbter u. Puhl: Virchows Archiv, 252, 519, 1924.
9. Sternberg: Ergebnisse der allg. Path., 30, 1, 1936.
10. Uehlinger: Ziegl. Beitr., 83, 719, 1929.
11. Ugrimow: Zblt. allg. Path., 42, 103.
12. Uher: Virchows Archiv, 289, 504, 1933.
13. Ungar: Ziegl. Beitr., 91, 59, 1933.
14. Wihmann: Virchows Archiv, 282, 181, 1931.